

CAPITOLO.....

# Carcinoma del pene

Giorgio Pizzocaro

S.Perdonà, E.Palminteri, V.Ficarra,  
S.Tana, M.Colecchia

## INDICE

Fonti utilizzate.....	pg 3
Epidemiologia ed eziologia.....	pg 3
Classificazione e patologia.....	pg 5
Diagnosi e stadiazione.....	pg 6
Trattamento del tumore primitivo.....	pg 10
Trattamento dei linfonodi regionali.....	pg 12
Chemioterapia.....	pg 14
Radioterapia.....	pg 16
Follow-up .....	pg 17
Qualità di vita.....	pg 18
Conclusioni.....	pg 19
Tabelle.....	pg 20
Bibliografia.....	pg.26

# CARCINOMA DEL PENE

## 1 . FONTI UTILIZZATE.

La struttura portante di queste linee guida si ispira principalmente alle linee guida dell'EAU, marzo 2009 (1).

Lo scopo è quello di dare un'informazione aggiornata e dettagliata, basata su conoscenze consolidate e sulle più significative novità della più recente letteratura internazionale. Molte cose sono cambiate in questi ultimi anni, tanto che attualmente circa l'80% di tutti i carcinomi del pene sono curabili con riduzione della morbilità e un netto miglioramento della qualità di vita(1)

Per aggiornare queste linee guida, è stata eseguita una meticolosa ricerca su Pub-Med fino al secondo trimestre del 2009, per un totale di 982 pubblicazioni.

Abbiamo trovato solo un "PDQ" relativo al trattamento del carcinoma del pene pubblicato dal National Cancer Institut, Bethesda, USA (2), molto povero di contenuti.

I livelli di evidenza (*LE*) ed i gradi di raccomandazione (*GR*) vengono riportati in tabella 1 secondo l'Oxford Centre for Evidence-based Medicine Levels of Evidence (3). Sebbene per il carcinoma spinocellulare (CSC) del pene non siano disponibili studi randomizzati né meta-analisi, abbiamo trovato molti studi di buona e ottima qualità. In tabella 2 sono riportate le categorie di consenso NCCN e in tabella 3 le abbreviazioni più comuni.

## 2 – EPIDEMIOLOGIA ED EZIOLOGIA

Il carcinoma spino-cellulare del pene è raro ed origina di regola dall'epitelio del glande e della superficie interna del prepuzio. Questo tumore condivide la stessa etiologia e la stessa storia naturale del carcinoma spinocellulare dell'orofaringe, dei genitali femminili (cervice, vagina e vulva) e del canale anale. La fimosi, la cattiva igiene, il fumo di sigaretta e, più recentemente, l'infezione da HPV sono i maggiori fattori di rischio noti (4).

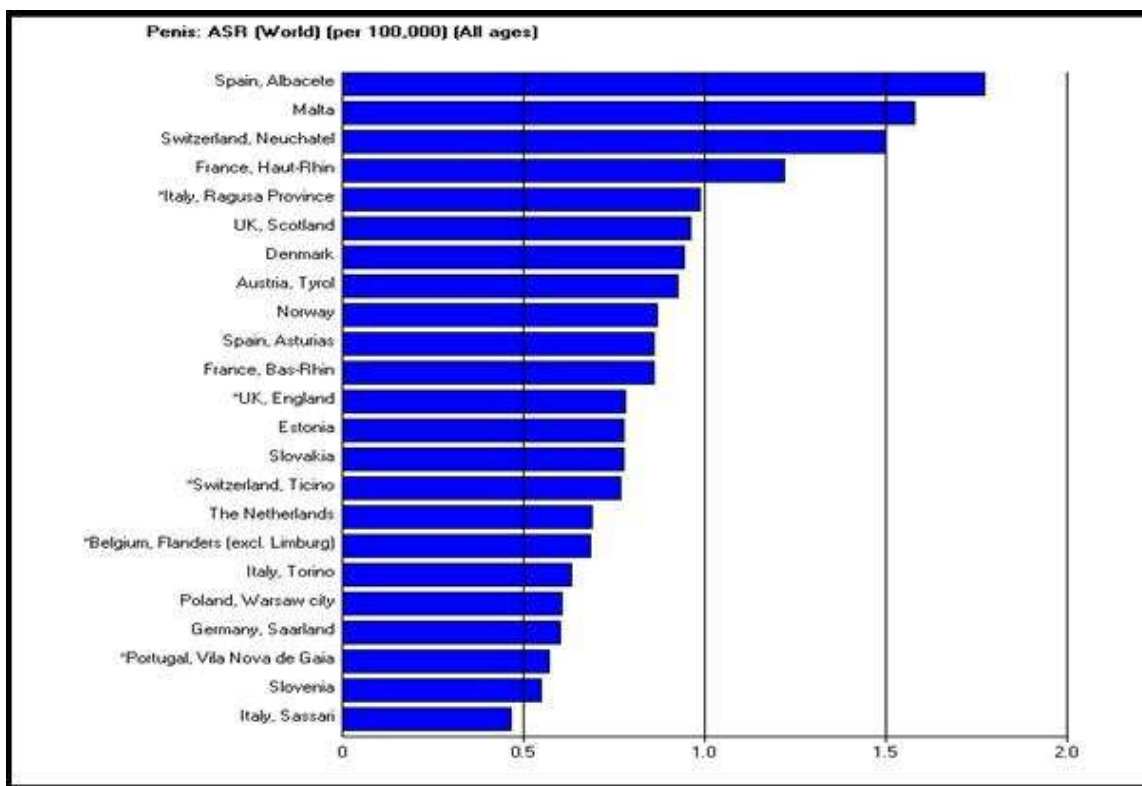
Di regola, il carcinoma del pene è molto raro, ma nei Paesi con minor igiene e maggiore promiscuità l'incidenza può raggiungere fin 10 casi per 100.000 come in Uganda e in alcune

zone dell’Africa e del Sud America (4). In Europa, l’incidenza varia da 0.5 a 1.8 casi per 100.000 uomini all'anno, con evidenti differenze fra vari Paesi e regioni (fig.1).

Altri fattori prognostici importanti sono le abitudini culturali, igieniche e religiose (4). Il cancro del pene è praticamente assente nelle comunità che praticano la circoncisione alla nascita (ebrei) e molto raro in chi pratica la circoncisione alla pubertà (musulmani e Ibos della Nigeria).

Di regola, l’incidenza del carcinoma del pene aumenta con l’età. Sporadicamente è riportato in giovane età.

fig.1 : Incidenza annuale nelle regioni europee, da Parkin et al , (4).



*I fattori di rischio* identificati mediante studio caso-controllo (5) includono :

- la fimosi,
- l’infiammazione cronica: balanopostite, liken sclerosus e atrophicus ,
- trattamento con sporalene e raggi ultravioletti ,
- costumi sessuali (coito precoce e promiscuità)
- condilomi, che aumentano il rischio da 3 a 5 volte
- e anche il fumo di sigaretta.

*Il DNA del papilloma virus umano (HPV)* è stato identificato nel 70-100% dei casi con neoplasia intraepiteliale e nel 40-50% dei casi di carcinoma infiltrante (5).

Questi risultati sono stati confermati in uno studio caso-controllo con l'identificazione del DNA dell'HPV nell'80% dei campioni tumorali, nel 69% dei quali prevaleva l'HPV16 (6). Anche i pazienti portatori di condiloma acuminato hanno un rischio di cancerizzazione (7). L'HPV18 ha un ruolo causale nel 70% dei carcinomi della cervice, della vagina e dell'ano, e nel 30-40% dei carcinomi della vulva, del pene e dell'orofaringe.

Dal giugno 2006 negli Stati Uniti la Food & Drugs Administration (FDA) ha messo in commercio il primo vaccino per la prevenzione del carcinoma cervicale e di altri HPV associati nella donna (8). Questo vaccino protegge dalle infezioni di HPV 6, 11, 16 e 18 e la sua somministrazione è raccomandata già per le ragazzine di 11-12 anni. Anche se non è ancora programmata, la vaccinazione viene raccomandata anche per i giovani maschi.

E' molto importante notare che le infezioni da HPV nei pazienti portatori di carcinoma del pene sembrano essere associate ad una prognosi migliore: la sopravvivenza a 5 anni nei pazienti ad alto rischio è stata del 78% nei casi HPV negativi e del 93% nei casi HPV positivi (9, *LE* 2b). Il vantaggio sulla sopravvivenza è significativo ( $p=0.03$ ). Inoltre, il virus ha un importante ruolo ontogenetico mediante interazione con oncogeni e i geni soppressori P53 e Rb (10).

### 3 – CLASSIFICAZIONE E PATOLOGIA.

#### 3.1 *Classificazione internazionale TNM della UICC* (tabelle 4-5).

L'ultima classificazione internazionale TNM per il carcinoma del pene risale al 2002 (11) (tabella 4), ma in realtà tale classificazione è rimasta invariata dal tempo della prima classificazione del 1987. Oggi si sente la necessità di un aggiornamento, particolarmente per la definizione delle categorie T2 e T3. Una pubblicazione recente ha dimostrato chiaramente che la prognosi dei pazienti con invasione del solo corpo spungioso è assai migliore di quella dei pazienti con invasione del corpo cavernoso (12). La proposta avanzata dal gruppo di Horenblas (12) per la categoria T è illustrata in tabella 5: T2, invasione del solo corpo spungioso, T3: invasione del corpo cavernoso (*LE*: 2a).

E' stata contestata anche la classificazione della categoria N1, a causa di un malinteso: gli olandesi hanno interpretato N1 "metastasi in un singolo linfonodo inguinale" come "metastasi inguinale unica di qualsiasi tipo, anche fissa" (12). Pertanto bisogna specificare "N1: metastasi

in un singolo linfonodo inguinale, mobile”. Questo consente di migliorare la vecchia classificazione TNM con prognosi ottima per la categoria N1, pessima per N3 ( “metastasi inguinali fisse e/o ulcerate; metastasi ai linfonodi pelvici” ) ed intermedia per la categoria N2 (tab. 5).

### 3.2 *Anatomia patologica.*

Il carcinoma spinocellulare (CSC) del pene rappresenta oltre il 95% di tutti i tumori di quest’organo; gli altri tumori più frequenti sono il melanoma maligno e il carcinoma basocellulare, che rappresentano un altro 3%. Si presume che il CSC sia preceduto da lesioni preneoplastiche . Il corno cutaneo e la papulosi bowenoide sono lesioni solo sporadicamente associate al CSC; la balanite xerotica obliterante (lichen sclerosus et atrophicus) è una lesione a rischio intermedio di degenerare in CSC. La lesione più a rischio di sviluppare un cancro del pene (circa 30% dei casi) è il carcinoma in situ, sia sotto forma di eritroplasia di Queyrat che di malattia di Bowen (13)

### 3.3. *Biopsia del pene.*

Una biopsia excisionale viene richiesta quando ci siano dubbi in relazione all’esatta natura della malattia. Inoltre , sottotipi istologici comportano rischi differenti in relazione alla comparsa di metastasi linfonodali (13) :

- Carcinoma condilomatoso: 18,2%
- CSC: 56,7%
- Carcinoma sarcomatoide : 89%

Anche le maggiori caratteristiche di invasività si correlano ad una più elevata frequenza di metastasi linfonodali: 23.1% di metastasi linfonodali associate a un pattern di crescita nodulare e 64,6% per tumori infiltranti (13).

## 4. DIAGNOSI E STADIAZIONE.

Una stadiazione corretta del tumore primitivo e delle metastasi ai linfonodi regionali consente di attuare un trattamento appropriato ( tabella 6 ).

### 4.1 *Tumore primitivo* ( tabelle 7 e 8 ).

L’esame fisico comprende:

- dimensione della lesione del pene e delle superfici circostanti;
- localizzazione della lesione;
- numero di eventuali lesioni multiple;
- morfologia della lesione: papillare, nodulare, ulcerata, piatta;
- rapporti della lesione con altre strutture: sottomucosa, albuginea, uretra, corpo spongioso e corpo cavernoso
- colore e confini della lesione;
- lunghezza del pene

in particolare, una erezione artificiale ottenuta con l'iniezione di prostaglandina E1 ( Alprostadil ) in combinazione con la risonanza magnetica (MRI) è di grande aiuto per identificare la profondità dell'infiltrazione del corpo spongioso e del corpo cavernoso in modo da consentire l'impiego della chirurgia conservativa quando è indicata (14).

#### 4.2 *Linfonodi regionali.*

Il carcinoma del pene ha il suo drenaggio primario nei linfonodi inguinali, che sono stati suddivisi in 5 regioni da Daseler nel lontano 1948 (15) per il carcinoma della vulva. Tale suddivisione è stata applicata anche al carcinoma del pene (16; *LE*: 2a ). I linfonodi centrali intorno allo sbocco della vena safena nella femorale drenano dal pene. Una suddivisione a quadranti centrata su questa zona circolare suddivide i linfonodi inguinali in : supero-mediali , che drenano la maggior parte della linfa del pene, i linfonodi supero-laterali che drenano circa il 15% e le 2 zone inferiori che non drenano direttamente dal pene. Questa dimenticata descrizione anatomica di Daseler e ripresa da Cabanas (16) spiega il fallimento della chirurgia del linfonodo sentinella introdotta da Catalona nel 1988 (17) che limitava la dissezione ai soli linfonodi supero-mediali. Questo quadro anatomico è stato confermato recentemente dal gruppo olandese con la SPECT-CT abbinata alla tecnica del linfonodo sentinella: nessun drenaggio linfatico diretto è stato visualizzato con questa tecnica né ai linfonodi pelvici, né ai linfonodi delle due regioni inguinali inferiori (18; *LE*: 2a ).

##### 4.2.1 *Linfonodi non palpabili, fattori di rischio e linfonodo sentinella..*

La presenza di malattia linfonodale è il fattore prognostico più importante nel carcinoma del pene. All'incirca il 25% dei pazienti con linfonodi non palpabili presentano micrometastasi al momento della diagnosi, per cui in questi casi, è indicata una ecografia inguinale con una sonda di 7,5 mHz che può mettere in evidenza linfonodi sospetti e sottoporli a una biopsia ecoguidata (19).

La biopsia dinamica del linfonodo sentinella è una tecnica mini-invasiva per la stadiazione locale dei linfonodi non palpabili; inizialmente era ritenuta inattendibile a causa dei numerosi falsi negativi che variavano dal 12 al 24% ( 20 - 21 - 22 ), il più delle volte dovuti ad errori tecnici della procedura od a ostruzione neoplastica del linfatico che drenava il linfonodo sentinella (salto del linfonodo ). Attualmente tale bias è stato corretto al 4,8% (23) per un miglioramento tecnico dovuto all'integrazione sinergica della biopsia ecoguidata con ago sottile (I step) e la biopsia dinamica (II step) (23; *LE*: 2a ). E' vicariante un'elevata referenzialità dei centri erogatori definita in termini di alta specializzazione ed integrazione multidisciplinare. Questo standard raccomandato può essere garantito da almeno un training minimo di 20 procedure/anno/centro.( 22; *GR*: B ).

In particolare la biopsia dinamica ha documentato:

1. il miglioramento della sopravvivenza con la biopsia del linfonodo sentinella a confronto con il "wait & see" (24; *LE*: 2a ; *GR*: B ),
2. minore morbilità post-operatoria in relazione alla linfadenectomia inguinale con diagnosi di malattia linfonodale (25; *LE*: 2 a ; *GR*: B).

Gli aggiornamenti della tecnica della biopsia del linfonodo sentinella (23-24) hanno dimostrato una specificità del 100% e una sensibilità del 95%; queste esperienze ripresentate ancora più recentemente ed associate alla biopsia ecoguidata hanno dimostrato una sensibilità del 91% ed un valore prognostico negativo del 97.5% (26-27).

La presenza di linfonodi metastatici in pazienti con linfonodi non palpabili può essere predetta anche da altri fattori di rischio quali ad esempio la stratificazione dei pazienti in gruppi di rischio: alto, basso ed intermedio che rappresenta una pratica fortemente raccomandata (28; *GR*: B) . Analogamente, la valutazione del punteggio di Cubilla o il grado di Broder's integrano vari parametri patologici e costituiscono un valido ausilio prognostico: i parametri considerati fondamentali sono le categorie T, G e l'invasione vascolare (13; *GR*: B) associati ad altri fattori di rischio quali : il sottotipo istologico, la profondità e il fronte di invasione , l'invasione perineurale, lo spessore del tumore, la sede anatomica , le dimensioni e il pattern di crescita, i margini positivi e l'interessamento dell'uretra distale (13) ; questi fattori di rischio possono costituire la base per nomogrammi atti a valutare e determinare in modo sincrono la capacità predittiva di questi indicatori clinici e patologici ( 29; *LE*: 2b; *GR*: C ), migliorando così la predittività dei fattori di rischio.

Tuttavia, tutti questi metodi non raggiungono la specificità e la sensibilità della biopsia dinamica del linfonodo sentinella con 99 mTc - colloid sulphur ( 30, 24; *LE*: 2a ; *GR*: B ) che non pare neanche migliorata (dati ancora preliminari e parziali) dalla Risonanza



Magnetica con nanoparticelle linfotrope (31) o dalla PET/TC, dove addirittura è dimostrata una significativa minore sensibilità (32; *GR*: B). Inoltre, dal momento che non si riscontrano metastasi iliaco-pelviche in assenza di metastasi inguinali, non è obbligatorio ne consigliabile ricorrere a sistemi costosi di imaging in mancanza di una documentata presenza di metastasi inguinali (18; *LE*: 2a ; *GR*:B ).

In conclusione la biopsia dinamica del linfonodo sentinella ed un rigoroso e serrato follow-up può essere raccomandata come una ragionevole procedura di staging nei pazienti con carcinoma del pene. L'associazione con la biopsia ecoguidata riduce drasticamente i falsi negativi e migliora la sensibilità della procedura sino a risultati ottimali consentendo di evitare linfadenectomie inguinali inutili e gravate da notevole morbilità (26; *GR*: B ).

#### 4.2.2. *Linfonodi inguinali palpabili.*

La diagnosi di metastasi in linfonodi inguinali palpabili può essere ottenuta semplicemente con un ago-biopsia percutanea seguita da esame citologico e/o istologico. Al momento della diagnosi del cancro del pene, circa il 50% dei linfonodi inguinali palpabili sono dovuti ad una reazione infiammatoria e pertanto le biopsie negative devono essere ripetute dopo qualche settimana. Invece, durante il follow-up, circa il 100% dei linfonodi ingrossati risultano essere positivi all'agobiopsia (33; *LE*: 2a ). Inoltre, in ogni caso di biopsie negative con linfonodi inguinali sospetti, è d'obbligo ripetere l' agobiopsia ( o ricorrere alla biopsia excisionale).

Si fa molto uso della CT e/o della RMI per la stadiazione dei linfonodi inguinali con scarsi risultati se non per metastasi di un certo volume. Le nanoparticelle linfotropiche potenziano l'MRI (LN-MRI) e la tomografia ad emissione di positroni (PET-CT) migliora i risultati della TAC. Si tratta di tecniche promettenti ma molto costose (31.32; *LE*: 2b ).

#### 4.3 *Metastasi a distanza.*

La ricerca di metastasi a distanza dovrebbe essere eseguita dopo documentazione della presenza di metastasi inguinali, perché le seconde non possono esistere senza le prime (34). Una TAC addomino pelvica è pertanto indicata nei soli casi con documentate metastasi ai linfonodi inguinali. La presenza di metastasi pelviche ha un notevole impatto negativo sulla prognosi e comporta un impegno terapeutico molto maggiore (35; *LE*: 2a). Metastasi retro peritoneali, mediastiniche e sopraclaveari, così come metastasi ematogene (polmone, encefalo) sono sporadiche e di regola iatrogene in tempi brevi.

L'impiego della PET-TC è molto promettente nei casi avanzati, mentre il valore diagnostico dell'antigene CSC non è ancora ben definito e non può essere pertanto raccomandato per un impiego routinario.

## 5 . TRATTAMENTO.

### 5.1 *Tumore primitivo*

#### 5.1.1 *Categorie Tis e Ta.*

Tis e Ta sono lesioni superficiali che vengono trattate con terapia conservativa.

- La chirurgia laser ( CO2 o Nd : Yag) è il trattamento di elezione (36, 37) sia per la radicalità dell'exeresi che per la conservazione dell'organo (*LE: 2a.; GR: B*)
- La chirurgia micrografica secondo Mohs è indicata per neoplasie di categoria Ta ma il risultato estetico non è equivalente ed è maggiore il rischio di ricadute (38; *GR: C* ).
- La terapia fotodinamica e la terapia topica con 5-fluorouracile o la crema di imiquimod 5% sono state soggette a frequenti ricadute in tante piccole casistiche.

La terapia conservativa di lesioni multifocali è gravata da circa il 15% da ricadute. Il trattamento di tutta la superficie del glande con laser CO2 associato alla circoncisione è fortemente raccomandato per evitare recidive multiple (36; *GR: B*).

#### 5.1.2 *Categorie T1 G1.*

Per lesioni limitate al prepuzio e al solco balano prepuziale è sufficiente un'ampia escissione locale associata alla circoncisione. Ovviamente, è importante un'accurata analisi istologica dei margini chirurgici: attualmente per carcinomi di categoria T1-G1 si considera sufficiente un margine di tessuto sano di 3 mm. (39; *LE: 2a; GR: B*) . Per i carcinomi di categoria T1 del glande, la totale escissione con laser CO2 sotto controllo peniscopico è stata in grado di guarire l'86% di 78 pazienti con una profondità di infiltrazione neoplastica inferiore a 1 mm e con margini in tessuto sano di almeno 2-3 mm. ( 36; *LE: 2a ,GR: B* ). Nei 40 pazienti con infiltrazione in profondità superiore a 1 mm è stata impiegata preoperatoriamente la chemioterapia neoadjuvante VBM ( vedi paragrafo 6.2.3 ) per 8-12 settimane, ottenendo margini negativi e un perfetto ripristino cosmetico nell' 82% dei casi (36; *GR: B* ).In particolare, il rischio di ricaduta dopo chirurgia laser CO2 è correlabile con lo stato dei margini, la profondità dell'infiltrazione e l'estensione del tumore (40). In alternativa alla laser terapia, alcuni autori

preferiscono la decorticazione dell'epitelio del glande seguita da resurfacing con innesto dermo-epidermico prelevato con dermatomo dalla coscia ( 41; *GR: B* ).

#### 5.1.3 *Categoria T1G2-3*

In questi casi è raccomandata una strategia conservativa del pene, mediante chirurgia laser radicale (37) seguita da chirurgia ricostruttiva, in alternativa alla glansectomia (42-43; *LE: 2a , GR: B* ). La scelta del trattamento è influenzata dalle dimensioni del tumore e dalla sua posizione sul glande (44).

Non c'è una sostanziale differenza nella frequenza delle recidive locali ( circa il 15% ) fra chirurgia laser o una ampia resezione locale. Tuttavia la glandulectomia ha la minore incidenza di recidive locali: 2% ( 42,43; *GR: B* ).

E' inoltre importante lo studio dei margini di resezione chirurgica ( 45; *GR: B* ).

#### 5.1.4 *Categoria T2 del glande*

Viene caldamente raccomandata una strategia conservativa con glansectomia totale e ricostruzione di neo-glande con innesto cutaneo (42,43; *GR: B*). Si riserva l'amputazione parziale nei pazienti non idonei ad una chirurgia conservativa e ricostruttiva ( 44; *GR: B* ).

#### 5.1.5 *Recidiva locale dopo chirurgia conservativa*

Si consiglia una nuova procedura conservativa in assenza di interessamento dei corpi cavernosi (41-44; *GR: B* ). Se invece c'è una profonda o ampia recidiva infiltrante, si raccomanda una amputazione parziale o totale, secondo necessità ( 45; *GR: B* ).

#### 5.1.6 *Categoria T2 ( dell'asta ) e T3*

Per tumori che coinvolgono la parte distale dei corpi cavernosi é indicata l'amputazione parziale del pene come terapia standard ( 44; *LE 2a* ). Questi pazienti possono essere candidati alla successiva fase ricostruttiva, che nulla toglie alla radicalità oncologica ( 43; *LE 2a* ) Per estesi tumori che coinvolgono più della parte distale dei corpi cavernosi, è indicata l'amputazione, parziale o totale ( 45 ). Un margine di tessuto sano di 5-10 mm. è ora considerato sufficiente per una amputazione radicale del pene (44; *LE 2a ; GR B* ) le recidive locali dopo amputazione del pene hanno una prognosi severa (45).

### 5.1.7 *Categoria T4*

La chirurgia standard è l'amputazione totale del pene con uretostomia perineale ( livello di evidenza 2a e raccomandazione B ). Lo spatolamento dell'uretra previene la stenosi dell'uretra. In casi di malattia estesa si può tentare un downstaging con la chemioterapia prima di procedere all'amputazione. Un'altra alternativa può essere la chirurgia in associazione con la radioterapia adiuvante post-operatoria ( 46 ).

### 5.1.8 *Radioterapia*

La radioterapia sul tumore primitivo è una alternativa di trattamento conservativo che può dare eccellenti risultati in pazienti selezionati di categoria T1-2 con una neoplasia < 4 cm di diametro (46-47; *LE* 2a; *GR* B ). Si può ottenere il controllo locale della neoplasia in circa il 60% di questi pazienti con la radioterapia dall'esterno ( ERT ) con dosi frazionate per un totale di 60 Gy (46). La brachyterapia ( BRT ) ha ottenuto anche risultati migliori con un controllo della malattia compreso fra il 70% e il 90% (47). I pazienti con neoplasie superiori a 4 cm non sono candidabili alla brachyterapia. Alla dose minima di 60 Gy può essere aggiunto un boost di BRT (47). Con la radioterapia è possibile conservare il pene in circa l'80% dei pazienti trattati. Tuttavia, la percentuale dei fallimenti dopo radioterapia è superiore alla percentuale di fallimenti dopo chirurgia, e la chirurgia di salvataggio può ripristinare il controllo locale della malattia (48; *LE* 2b; *GR* B ). La stenosi uretrale ( 20-35% ), la necrosi del glande ( 10-20% ) e la fibrosi dopo radioterapia possono compromettere la funzionalità del pene.

## 5.2. *Trattamento dei linfonodi regionali*

La linfadenectomia ( LAD ) è il trattamento di prima scelta per i pazienti con metastasi linfonodali. L'intervento richiede un trattamento corretto dei lembi cutanei, una dissezione accurata e meticolosa dei linfonodi regionali, una profilassi antibiotica, una medicazione compressiva e una deambulazione precoce. Una prolungata secrezione sierosa, l'edema dello scroto o dell'arto inferiore, l'ischemia cutanea, l'infezione della ferita e l'emorragia dai grossi vasi esposti dalla necrosi possono verificarsi nel 30-70% dei pazienti. E' pertanto necessario che solo chirurghi esperti si occupino di questi interventi.

### 5.2.1 *Trattamento dei pazienti senza linfonodi inguinali palpabili.*

Tutte le metodiche non invasive riescono ad individuare non più dell'80% delle metastasi microscopiche. Anche la sensibilità di un nomogramma pubblicato recentemente non supera l'80% (29). Soltanto la biopsia dinamica del linfonodo sentinella (DSNB) ha dimostrato di avere una sensibilità maggiore (23).

Il concetto della biopsia del linfonodo sentinella parte dal presupposto che c'è una progressione graduale e ordinata delle metastasi dal drenaggio primario dei linfonodi a quello secondario (18; *LE* 2a; *GR* B).

Ci possono essere più di un linfonodo sentinella. Per identificare il linfonodo sentinella viene iniettato intorno al tumore il nanocolloide 99 MTC il giorno prima dell'intervento. Il linfonodo sentinella viene identificato intraoperatoriamente con la gamma camera a raggi X. Inoltre viene iniettato appena prima dell'intervento il colorante vitale Patent Blue Violet intorno alla lesione tumorale o alla sua cicatrice. Il linfonodo sentinella viene identificato intraoperatoriamente con la sonda della gamma camera e con l'identificazione del colorante vitale iniettato prima dell'intervento. L'associazione con la biopsia ecoguidata riduce drasticamente i falsi negativi e migliora la sensibilità della procedura sino a risultati ottimali consentendo di evitare linfadenectomie inguinali inutili (26; *LE*: 2a; *GR* :B). La linfadenectomia inguinale viene eseguita soltanto nei pazienti con linfonodi sentinella positivi. Il protocollo attualmente in atto ha una sensibilità del 95% (23).

### 5.2.2 *Trattamento dei pazienti con linfonodi inguinali palpabili.*

Un'agobiopsia guidata con una sonda ad ultrasuoni consente di ottenere un metodo rapido, eccellente e facile di identificazione dell'interessamento linfonodale metastatico. In casi sospetti con esito negativo è indicata la ripetizione dell'agobiopsia per aspirazione. La biopsia del linfonodo sentinella non è adatta per la biopsia dei linfonodi palpabili e pertanto non deve essere usata a questo scopo (49; *GR*: B). Nei casi con linfonodi positivi viene eseguita la linfadenectomia inguinale. Nei casi con linfonodi controlaterali non palpabili viene raccomandata la biopsia del linfonodo sentinella dinamico.

La linfadenectomia inguinale radicale ha una morbidità elevata. Nei casi avanzati è frequentemente necessario l'impiego di lembi cutanei o miocutanei di rotazione per riparare le aree cruenti esposte (50; *LE* 2a; *GR* B).

La linfoadenectomia inguinale modificata è una procedura meno estesa che si associa a una minore morbilità rispetto ad una linfoadenectomia standard. Tuttavia, riducendo il campo della dissezione linfonodale aumenta il rischio di risultati falsi negativi (17). Le conoscenze attuali sul drenaggio linfatico del pene possono suggerire una modificazione della linfoadenectomia inguinale radicale asportando i linfonodi della zona centrale e di entrambe le zone superiori di Daseler evitando la dissezione delle due zone inferiori (15, 18). Questa è una tecnica che deve essere ancora sperimentata e quindi non raccomandabile.

Poiché non c'è alcun drenaggio linfatico diretto dal pene ai linfonodi pelvici (18) non c'è indicazione alla linfoadenectomia pelvica se non c'è alcun interessamento dei linfonodi inguinali. Inoltre, la linfoadenectomia pelvica omolaterale è raccomandata se è interessato il linfonodo di Cloquet o altri due linfonodi inguinali dallo stesso lato (33-35; *LE*: 2a; *GR*: B). La linfoadenectomia pelvica può essere eseguita secondariamente se non è evidente intaoperatoriamente la situazione precedentemente illustrata (33-35). Se è indicata la linfoadenectomia pelvica bilaterale, questa può essere eseguita attraverso un'incisione mediana sovrapubica extraperitoneale. La frequenza di metastasi pelviche positive è stata del 23% nei casi con non più di 2 linfonodi inguinali interessati e nel 56% per un interessamento superiore a 2 linfonodi inguinali o con estensione extracapsulare della malattia in almeno un linfonodo (51).

La tecnica recentemente proposta di linfoadenectomia inguinale laparoscopica è stata eseguita solo in alcuni piccoli studi pilota. Sembra che detta tecnica diminuisca il rischio delle complicazioni cutanee ma comporta un rischio più elevato di linfocele rispetto alla chirurgia aperta. Inoltre la chirurgia laparoscopica è gravata da un 23% di complicazioni (52). E' ancora troppo presto per dare un giudizio valido su questa metodica.

La linfoadenectomia pelvica bilaterale in caso di metastasi bilaterali può essere eseguita con un accesso laparoscopico bilaterale in unica seduta da parte di laparoscopisti esperti che possono garantire l'asportazione di un equivalente quantità di tessuto linfatico come in chirurgia aperta.

### 5.2.3 Chemioterapia adiuvante

La chemioterapia adiuvante dopo asportazione delle metastasi linfonodali è stata praticata da pochi autori (53-59). La prima esperienza è stata pubblicata nel 1988 (53). Essa

riportava la somministrazione ambulatoriale settimanale di 12 cicli di chemioterapia adiuvante VBM (Vincristina, Bleomicina, Methotrexate) nel periodo 1979-1985 su 12 pazienti e successivamente continuata fino al 1990 su un totale di 25 pazienti trattati per metastasi più o meno estese, tutti sottoposti a linfadenectomia inguinopelvica. Di questi 25 pazienti, solo 4 sono ricaduti (16%) dopo un lungo follow-up (54). Questi risultati si confrontano favorevolmente (84% di sopravvivenza libera da malattia) con la precedente serie di pazienti operati con la stessa tecnica dal 1960 al 1978, senza chemioterapia adiuvante, con una sopravvivenza a 5 anni del 37% (53).

Nella seconda serie, iniziata nel 1991, sono stati trattati con chemioterapia adiuvante PF (cisplatino e fluoro-uracile) solo pazienti di categoria pN2 e pN3 (TNM - UICC), che hanno ricevuto rispettivamente 2 o 3 cicli di chemioterapia. Le ricadute di malattia nei primi 30 casi sono state soltanto 2 (6,7%) (54, 59).

#### 5.2.4 *Trattamento dei pazienti con metastasi linfonodali fisse o ulcerate.*

Sono stati provati diversi schemi di chemioterapia in piccoli gruppi di pazienti: lo schema a lungo più accreditato è stato quello messo a punto al Memorial Hospital di New York a cavallo fra gli anni '80 e '90 (55) consistente in una associazione di bleomicina, methotrexate e cisplatino (BMP). Dopo il primo report lusinghiero (55), detta associazione è risultata essere poco efficace e soprattutto gravata da una così elevata tossicità che lo SWOG (South West Oncology Group) ne ha sconsigliato l'uso (56).

Leijte et al. (57) hanno recentemente riportato i risultati su 20 casi trattati con 5 differenti schemi di chemioterapia dal 1972 al 2005 ed è risultato che i pazienti responsivi alla chemioterapia e conseguentemente sottoposti alla chirurgia di salvataggio, hanno avuto una lunga sopravvivenza se la chirurgia era stata radicale.

All' Istituto Nazionale Tumori di Milano (54) sono stati ottenuti i seguenti risultati nei pazienti con metastasi inguinali fisse, ulcerate o recidivate: dei 13 pazienti trattati con VBM, 7 (54%) hanno avuto una risposta parziale; 5 (38%) hanno potuto avere una chirurgia radicale e 3 sono lungo sopravvissuti (23%).

Per quanto riguarda i risultati della chemioterapia PF, sono stati trattati 25 pazienti consecutivi dal 1991 al 1999 compreso: 22 (88%) sono stati sottoposti a chirurgia dopo chemioterapia, 13 (52%) hanno avuto un intervento radicale, e 10 (40%) risultano vivi, liberi da malattia (59).

Recentemente, visti i buoni risultati nel carcinoma spino-cellulare della testa e collo, sono stati introdotti i taxani nel trattamento del carcinoma del pene (58, 59). Al MD

Endeson Cancer Center di Huston ( 58 ) una combinazione di taxolo e cisplatino, con o senza ifosfamide e seguita da chirurgia, ha ottenuto la remissione completa della malattia in 4 su 7 pazienti trattati in fase avanzata. Più recentemente, uno studio pilota su 6 pazienti con metastasi loco-regionali fisse o ulcerate aveva previsto un trattamento con 4 cicli di chemioterapia neo-adiuvante con taxolo, cisplatino e 5FU, seguita da chirurgia. Un solo paziente è risultato essere refrattario al trattamento. Dei 5 pazienti responsivi, 4 hanno avuto una risposta clinica completa e 1 una risposta parziale: sono vivi liberi da malattia solo i 3 pazienti che hanno eseguito l'intervento chirurgico dopo la chemioterapia ( 59 ). Ne consegue che la chirurgia dopo chemioterapia è categoricamente indicata in *tutti* i casi di CSC del pene in fase avanzata responsivi alla chemioterapia.

*In conclusione:* \* la chemioterapia adiuvante post-operatoria è raccomandata nei casi di categoria pN2-3;

\* la chemioterapia neoadiuvante è indicata nei pazienti non operabili o recidivati, ed è categoricamente indicata la chirurgia dopo la chemioterapia , anche nei casi con apparente risposta clinica completa ( *LE* : 2 a ; *GR*: B ).

### 5.2.5 *Il ruolo della radioterapia*

*La radioterapia precauzionale* in stadio clinico N0 è sconsigliata ( 60: *LE* : 2 a ; *GR*: B) perché:

- non è efficace nel prevenire lo sviluppo delle metastasi linfonodali,
- c'è un rischio iatrogeno con la radioterapia,
- il follow-up diventa più difficile per la fibrosi post-attinica.

*La radioterapia adiuvante* potrebbe migliorare il controllo della malattia loco-regionale nei pazienti operati con malattia estesa, ma il vantaggio che si ricava va a scapito della fibrosi post attinica , con conseguente edema fibroso e dolori iatrogeni.



## 6. FOLLOW-UP

Lo scopo del follow-up è diagnosticare precocemente eventuali ricadute della malattia in una fase curabile. L'ecografia moderna è molto utile per una diagnosi precoce così come la PET-TC e la MRI.

Il tipo di follow-up dipende dai fattori di rischio correlati al trattamento iniziale. In ogni modo, la stragrande maggioranza delle recidive ( 92% ) si manifesta nei primi 5 anni ( 61 ) e la gran parte delle riprese di malattia dopo tale termine sono in realtà nuove cancerizzazioni.

### 6.1 *Tumore primitivo*

Recidive locali sono state riportate fino al 30% dei pazienti trattati con conservazione del pene, di solito entro i primi 2 anni. La frequenza di queste recidive, a parte la glandulectomia per tumori limitati al glande, è indipendente dal tipo di trattamento locale effettuato. Tali recidive sono facilmente identificabili dai pazienti, dalla partner o dal medico curante e, se trattate tempestivamente e correttamente, non impattano con la sopravvivenza ( 61; *LE* : 2 a ; *GR*: B ).

Dopo trattamento conservativo del pene, è consigliato una visita di follow-up ogni 3 mesi per i primi 2 anni. Per i successivi 3 anni è consigliato un follow-up semestrale, purché il paziente e la partner siano stati ben istruiti su come esaminare il pene regolarmente e si rivolgano allo specialista per qualsiasi anormalità rilevata. Inoltre i pazienti devono continuare regolarmente l'auto esame anche dopo 5 anni di follow-up. Invece, dopo la amputazione totale o parziale, si raccomanda un follow-up semestrale, perché il rischio di recidiva non supera il 5% ( 61; *LE* : 2 a ; *GR*: B ).

### 6.2 *Recidive regionali ( linfonodali )*

Le recidive regionali dopo chirurgia sono piuttosto rare ( 2,3 % ) e la maggior parte si manifesta entro 2 anni, sia dopo biopsia del linfonodo sentinella che dopo linfadenectomia. E' raccomandato un follow-up ravvicinato con esame clinico ed ecografico trimestrale per i primi 2 anni ( 61 ).

I pazienti sottoposti a “ vigile attesa “ ( wait and see ) hanno un maggior rischio di ricaduta ( 9% ) ed i pazienti che sono stati operati per metastasi linfonodali hanno un rischio ancora maggiore ( 19% ) (61; *LE* : 2 a ; *GR*: B ).

## 7. QUALITA' DI VITA

### *7.1 Sessualità e carcinoma del pene*

Poiché sempre più pazienti godono di una maggiore sopravvivenza dopo essere stati malati di cancro, le disfunzioni sessuali e l'infertilità sono stati sempre più riconosciuti come fattori negativi della qualità di vita.

#### *7.1.1. Attività sessuale e qualità di vita dopo trattamento laser.*

In Svezia sono state eseguite valutazioni annuali ripetute sulla qualità di vita di un gruppo di pazienti trattati con laser terapia per carcinomi non avanzati del pene nel periodo 1986-2000 ( 62 ). Inizialmente, diversi pazienti hanno ritardato di rivolgersi al medico, non ostante la consapevolezza dei primi sintomi. Tuttavia, i pazienti trattati con laser terapia per carcinomi circoscritti sono stati capaci di riassumere l'attività sessuale. Fatta eccezione per l'aspetto estetico, una buona parte dei pazienti si dichiarava soddisfatta della loro qualità di vita, compresa l'attività sessuale ( 62; *LE* : 2 a ; *GR*: B ).

#### *7.1.2 Attività sessuale dopo amputazione parziale del pene.*

Un gruppo di pazienti brasiliani, dopo amputazione parziale del pene per malattia più avanzata, sono stati chiamati a rispondere al questionario del *International Index of Erectile Function ( IIEF )* per valutare: la funzione erettile, l'intensità dell'orgasmo, il desiderio sessuale, la soddisfazione del rapporto sessuale e la vita sessuale ( 63 ). L'età media dei pazienti era di 52 anni. Tutti i punteggi pre e post operatori erano statisticamente inferiori in tutti i domini della vita sessuale dopo amputazione del pene, specialmente per monconi penieni che non consentivano la penetrazione ( 63; *LE* : 2 a ; *GR*: B ).

## CONCLUSIONI

Allo stato attuale, circa l' 80 % dei pazienti con carcinoma del pene possono essere guariti, specialmente se vengono inviati a centri di eccellenza. Pertanto l'invio a questi centri, almeno per una consulenza, è fortemente raccomandato (*GR: B*). Il supporto psicologico è molto importante. La radioterapia dà ottimi risultati entro i suoi limiti e la chirurgia conservativa consente una qualità di vita migliore e deve essere presa in considerazione tutte le volte che sia possibile (*GR: B*).

La chemioterapia preoperatoria VBM ambulatoriale può consentire l'appianamento della lesione in grossi tumori esofitici del glande e una conseguente chirurgia laser CO<sub>2</sub>, cosmetica e radicale purché si conservi un margine di tessuto sano  $\geq 2$  mm. ( 36; *LE : 2 a ; GR: B* ). I margini in tessuto sano per l'amputazione sono stati ridotti ad almeno 5 mm ( 39; *LE : 2 a ; GR: B* ). Dopo amputazione del glande ( e della parte distale dei corpi cavernosi) è possibile il resurfacing ( 41-43; *LE : 2 a ; GR: B* ). La RM associata alla PGE1 è fondamentale per valutare i margini fra glande e corpo cavernoso ( 14; *LE : 2 a ; GR: B* ). La biopsia linfonodale per ago-aspirazione dei linfonodi palpabili o evidenziati ecograficamente e la biopsia dinamica del linfonodo sentinella per i linfonodi non palpabili consentono una diagnosi precoce e corretta (*LE : 2 a ; GR: B*). Le indicazioni alla linfadenectomia sono più chiare, così come le indicazioni alla chemioterapia adiuvante e neo-adiuvante. Infine, una maggiore igiene, la vaccinazione precoce e una minore promiscuità possono ridurre l'incidenza di questo tumore anche nei Paesi sottosviluppati o in via di sviluppo.

Tabella 1 - **Livelli di evidenza e gradi di raccomandazione delle linee guida secondo EAU (3)**

*Livelli di evidenza*

---

- 1a Evidenza ottenuta da metanalisi di studi randomizzati
  - 1b Evidenza ottenuta da almeno uno studio randomizzato
  - 2a Evidenza ottenuta da uno studio controllato ben disegnato senza randomizzazione
  - 2b Evidenza ottenuta da almeno un altro tipo di studio ben disegnato quasi sperimentale
  - 3 Evidenza ottenuta da studi non sperimentali ben disegnati, come gli studi comparativi di correlazione ed i case report
  - 4 Evidenza ottenuta da report di commissioni di esperti del settore oppure da opinioni od esperienza clinica di persone autorevoli nel settore
- 

**Gradi di raccomandazione**

---

- A Basata su studi clinici di buona qualità e consistenza che affrontino specifiche raccomandazioni e che includano almeno uno studio randomizzato
  - B Basata su studi clinici ben condotti ma senza la presenza di studi randomizzati
  - C Emessa nonostante l'assenza di studi clinici di buona qualità cui ispirarsi
-

Tabella 2 - **Categorie di consenso NCCN**

---

Categoria 1: Vi è consenso unanime, basato su evidenza di alto livello, che la raccomandazione sia appropriata.

Categoria 2: Vi è consenso unanime, basato su un basso livello di evidenza compresa l'esperienza clinica, che la raccomandazione sia appropriata.

Categoria 2b: Non vi è consenso unanime (ma neppure significativo disaccordo), basato su un basso livello di evidenza compresa l'esperienza clinica, che la raccomandazione sia appropriata.

Categoria 3: Vi è significativo disaccordo circa l'appropriatezza della raccomandazione.

---

Tabella 3 – **Legenda delle abbreviazioni**

---

1	LE	: livelli di evidenza
2	GR	: gradi di raccomandazione
3	CSC	: carcinoma spinocellulare
4	HPV	: human papilloma virus
5	TNM	: tumore, linfonodi, metastasi ( a distanza)
6	UICC	: Unione Internazionale Contro il Cancro
7	PG.E1	: prostaglandine E1
8	MRI	: risonanza magnetica
9	TC	: Tomografia computerizzata
10	SPECT-CT	: single-photon emission computed tomography- computed tomography
11	PET-TC	: Tomografia computerizzata con emissione di positroni
12	DSNB	: Biopsia dinamica del linfonodo sentinella
13	ERT	: Radioterapia dall'esterno
14	BRT	: Brachiterapia

---

Tabella 4 - Classificazione TNM del carcinoma del pene, UICC 2002.

---

**T - Tumore primitivo**

- TX Il tumore primitivo non può essere classificato
- T0 Nessuna evidenza del tumore primitivo
- Tis Carcinoma in situ
- Ta Carcinoma verrucoso non invasivo
- T1 Il tumore invade il connettivo sotto epiteliale
- T2 Il tumore invade il corpo spongioso o cavernoso
- T3 Il tumore invade l'uretra o la prostata
- T4 Il tumore invade le strutture adiacenti

**N - Linfonodi regionali**

- Nx I linfonodi regionali non possono essere valutati
- NO Non evidenza di metastasi linfonodali
- N1 Metastasi in un singolo linfonodo inguinale
- N2 Metastasi in linfonodi superficiali, multipli o bilaterali
- N3 Metastasi in linfonodi profondi o pelvici, uni o bilaterali

**M - Metastasi a distanza (\*)**

- Mx La presenza di metastasi a distanza non può essere stabilita
- MD Non evidenza di metastasi a distanza
- MI Metastasi a distanza (\*)

---

(\*) Da linfonodi retroperitoneali compresi in su

Tabella 5 - Modificazione proposta per la classificazione TNM 1987-2002 (12)

---

**T - Tumore primitivo**

T0, TX, Tis e T1 : invariati

T2 Il tumore invade solo il corpo spongioso

T3 Il tumore invade anche i corpi cavernosi

T4 Il tumore invade le strutture adiacenti: uretra soprameatale, prostata, etc.

**N - Linfonodi regionali (1)**

Nx, N0 invariati

N1 Metastasi in un singolo linfonodo inguinale, mobile

N2 Metastasi multiple, uni o bilaterali, mobili

N3 Metastasi inguinali fisse o ulcerate; metastasi ai linfonodi pelvici.

---

Tabella 6 : Linee guida per la diagnosi e la stadiazione del carcinoma spinocellulare del pene

---

**Tumore primitivo**

- Esame fisico, segnalando ogni caratteristica fisica della lesione
- Diagnosi citologica o istologica
- Risonanza magnetica con PG E1 per valutare i corpi cavernosi

**Linfonodi regionali**

- Esame clinico-fisico di entrambi gli inguini
- In caso di linfonodi non palpabili: ecografia ed agobiopsia mirata
- Agobiopsia negativa o non fattibile: linfonodo sentinella dinamico
- In caso di linfonodi palpabili: segnalare sede e caratteristiche ed eseguire agobiopsia per esame citologico.
- TC pelvica in caso di metastasi inguinall

**Metastasi extraregionali ( oltre i linfonodi pelvici )**

- TC addome ed RX Torace se TC pelvica positiva
  - Lo scan osseo è indicato per paziente M1
  - Gli esami di laboratorio sono solo in fase di ricerca.
-



Tabella 7 - Lesioni precancerose

---

**Lesioni** sporadicamente associate al CSC del pene

- Corno cutaneo
- Papulosi Bowenoide

**Lesioni a rischio** intermedio di cancerizzazione

- Balanite xerotica obliterante ( lichen sclerosus et atrophicus )

**Lesioni ad alto rischio di cancerizzazione**

- Neoplasia intraepiteliale (ca. in situ)
    - Eritroplasia di Queyrat
    - Malattia di Bowen
- 

Tabella 8 - Classificazione anatomo-patologica del carcinoma spinocellulare del pene

---

**Tipi di carcinoma spinocellulare (CSC) del pene**

- Classico
- Basaloide
- Verrucoso nelle sue varietà:
  - condilomatoso
  - verrucoso
  - papillare
  - ibrido
  - misto
- Sarcomatoide
- Adenomasquamoso

**Pattern di crescita**

- A diffusione superficiale
- Nodulare o a crescita verticale
- Verrucoso

**Grado di differenziazione del CSC del pene**

- Sistema di Broder
  - Punteggio di Maiche
-

## **Bibliografia**

- [1] Pizzocaro G, Algaba F, Horenblas S, Solsona E., Tana S., Van Der Poel H., Watkin N. EAU guidelines on penile cancer. *Eur Urol* 2009 in press.
- [2] National Cancer Institute. Penile Cancer Treatment (PDQ). Health Professional Version. US National Institutes of Health, 2008, pp. 1-13.
- [3] Oxford Centre for Evidence-based Medicine Levels of Evidence (May 2001). Produced by Bob Phillips, Chris Ball, Dave Sackett, Doug Badenoch, Sharon Straus, Brian Haynes, Martin Dawes since November 1998.
- [4] Parkin DM, Whelan SL, Ferlay J, Teppo L, Thomas DB, editors. Cancer Incidence in Five Continents. Vol. VIII. IARC Scientific Publications. No. 155. Lyon, France: IARC, 2002.
- [5] Dillner J, von Krogh G, Horenblas S, Meijer CJ. Etiology of squamous cell carcinoma of the penis. *Scand J Urol Nephrol Suppl* 2000;205:189–93.
- [6] Daling JR, Madeleine MM, Johnson LG, et al. Penile cancer: importance of circumcision, human papillomavirus and smoking for in situ and invasive disease. *Int J Cancer* 2005;116:606–16.
- [7] Nordenvall C, Chang ET, Adami HO, Ye W. Cancer risk among patients with condylomata acuminata. *Int J Cancer* 2006;119:888–93.
- [8] Huang CM. Human papillomavirus and vaccination. *Mayo Clin Proc* 2008;83:701–6.
- [9] Lont AP, Kroon BK, Horenblas S, et al. Presence of high risk human papillomavirus DNA in penile carcinoma predicts favorable outcome in survival. *Int J Cancer* 2006;119:1078–81.
- [10] Kayes O, Ahmed HU, Arya M, Minhas S. Molecular and genetic pathways in penile cancer. *Lancet Oncol* 2007;8:420–9.
- [11] Sobin LH, Wittekind C. TNM Classification of Malignant Tumours. Philadelphia, PA: Wiley-Liss, 2002.
- [12] Leijte JA, Gallee M, Antonini N, Horenblas S. Evaluation of current TNM classification of penile carcinoma. *J Urol* 2008;180:933–8.
- [13] Cubilla AL. The role of pathologic prognostic factors in squamous cell carcinoma of the penis. *World J Urol* 2008;27:169–77.
- [14] Kayes O, Minhas S, Allen C, Harc C, Freeman A, Ralph D. The role of magnetic resonance imaging in the local staging of penile cancer. *Eur Urol* 2007;51:1313–8.
- [15] Daseler EH, Anson BJ, Reimann AF. Radical excision of inguinal and iliac lymph glands: a study based upon 450 anatomical dissections and upon supportive clinical observations. *Surg Gynecol Obstet* 1948;87:679–94.
- [16] Cabanas RM. An approach for treatment of penile carcinoma. *Cancer* 1977; 39: 456-66.
- [17] Catalona WJ Modified inguinal lymphadenectomy for carcinoma of the penis with preservation of saphenous vein: technique and preliminary results. *Journal of Urology*, 1988; 140; 306-10

- [18] Leijte JA, Valdés Olmos RA, Nieweg OE, Horenblas S. Anatomical mapping of lymphatic drainage in penile carcinoma with SPECT-CT: implications for the extent of inguinal lymph node dissection. *Eur Urol* 2008;54:885–90.
- [19] Saisorn I, Lawrentschut N, Leewansangtong S, Bolton DM. Fine-needle aspiration cytology predicts inguinal lymph node metastases without antibiotic pretreatment in penile carcinoma. *BJU Int* 2006;97:1125–8.
- [20] Pettaway CA, Pisters LL, Dinney CPN, et al. Sentinel lymph node dissection for penile carcinoma: the MD Anderson Cancer Center Experience. *J Urol* 1995;154:1999–2003.
- [21] Kroon BK, Horenblas S, Lont A, et al: Patients with penile carcinoma benefit from immediate resection of clinically occult lymph node metastases. *J Urol* 2005;173:816-19.
- [22] Ficarra V, Galfano A : Should the dynamic sentinel node biopsy be considered the gold standard in the evaluation of lymph node status in patients with penile carcinoma? *Eur Urol* 2007;52:17-21.
- [23] Leijte JAP, Kroon BK, Valdes Olmos RD, Nieweg OE, Horenblas S. Reliability and safety of current dynamic sentinel node biopsy for penile carcinoma. *Eur Urol* 2007;52:170–7.
- [24] Lont AP, Horenblas S, Tanis PJ, Gallee MP, Van Tinteren H, Nieweg OE. Management of clinically node negative penile carcinoma: improved survival after the introduction of dynamic sentinel node biopsy. *J Urol* 2003;170:783–6.
- [25] Perdonà S, Autorino A, De Sio M, et al: Dynamic sentinel node biopsy in clinically node-negative penile cancer versus radical inguinal lymphadenectomy: a comparative study. *Urology* 2005; 66:1282-6.
- [26] Jensen JB, Jensen KM, Uihøi BP, et al: Sentinel lymph-node biopsy in patients with squamous cell carcinoma of the penis. *BJU Int* 2009; 103: 1199-203.
- [27] Crawshaw JW, Hadway P, Hoffland D, et al: Sentinel lymph node biopsy using dynamic lymphoscintigraphy combined with ultrasound-guided fine needle aspiration in penile carcinoma. *Br J Radiol* 2009; 82:41-8.
- [28] Solsona E, Algaba F, Horenblas S et al: EAU guidelines on penile cancer. *Eur Urol* 2004; 46:1-8.
- [29] Ficarra V, Zattoni F, Artibani W, et al; GUONE Penile Cancer Project Members. Nomogram predictive of pathological inguinal lymph nodes involvement in patients with squamous cell carcinoma of the penis. *J Urol* 2006;175:1700–5.
- [30] Pettaway CA, Jularbal FA, Babaian RJ, Dinney CPN, Pisters LL. Intraoperative lymphatic mapping to detect inguinal metastases in penile carcinoma: results of a pilot study. *J Urol*

1999;161:159 (abstr 612).

- [31] Tabatabaei S, Harisinghani M, McDougal WS. Regional lymph node staging using lymphotropic nanoparticle enhanced magnetic resonance imaging with ferumoxtran-10 in patients with penile cancer. *J Urol* 2005;174:923–7.
- [32] Leijte JA, Graafland NM, Valdés Olmos RA: Prospective evaluation of hybrid (18)F-fluorodeoxyglucose positron emission tomography/computed tomography in staging clinically node-negative patients with penile carcinoma. *BJU Int* Mar 2009; 5: 1-5
- [33] Ornellas AA, Seixas AL, Marota A, Wisnescky A, Campos F, de Moraes JR. Surgical treatment of invasive squamous cell carcinoma of the penis: retrospective analysis of 350 cases. *J Urol* 1994;151:1244–9.
- [34] Zhu Y, Zhang SL, Ye DW, Yao XD, Jiang ZX, Zhou XY Predicting pelvic lymph node metastases in penile cancer patients: a comparison of computed tomography, Cloquet’s node, and disease burden of inguinal lymph nodes. *Onkologie* 2008;31:37–41.
- [35] Lont AP, Kroon BK, Gallee MP, van Tinteren H, Moonen LM, Horenblas S. Pelvic lymph node dissection for penile carcinoma: extent of inguinal lymph node involvement as an indicator for pelvic lymph node involvement and survival. *J Urol* 2007;177:947–52; discussion 952.
- [36] Bandieramonte G, Colecchia M, Mariani L, et al. Penoscopically controlled CO<sub>2</sub> laser excision for conservative treatment of in situ and T1 penile carcinoma: report on 224 patients. *Eur Urol* 2008;54:875–84.
- [37] Windahl T, Andersson SO. Combined laser treatment for penile carcinoma: results after long-term follow up. *J Urol* 2003;169:2118–21.
- [38] Shindel AW, Mann MW, Lev RY, et al. Mohs micrographic surgery for penile cancer: management and long-term followup. *J Urol* 2007;178:1980–5.
- [39] Minhas S, Kayes O, Hegarty P et al.: What surgical resection margins are required to achieve oncological control in men with primary penile cancer? *BJU Int.* 2005; 96: 1040-4
- [40] Colecchia M, Nicolai N., Secchi P. et al. pT1 penile squamous cell carcinoma: a clinical pathological study on 56 cases treated with CO<sub>2</sub> laser therapy. *Annal Quant Cytol.Histol.* 2009; 31: 153-160.
- [41] Hadway P, Corbishley CM, Watkin NA. Total glans resurfacing for premalignant lesions of the penis: initial outcome data. *BJU Int* 2006;98:532–6.

- [42] Smith Y, Hadway P, Biedrzycki, Perry MJA, Corbishley C, Watkin NA. Reconstructive surgery for invasive squamous cell carcinoma of the glans penis. *Eur Urol* 2007;52:1179–85.
- [43] Palminteri E., Bernardini E., Lazzari M. et al. Resurfacing and reconstruction of the glans penis. *Eur.Urol.* 2007; 52: 893-900.
- [44] Lont AP, Gallee MP, Meinhardt W, van Tinteren H, Horenblas S. Penis conserving treatment for T1 and T2 penile carcinoma: clinical implications of a local recurrence. *J Urol* 2006;176:575–80; discussion 580.
- [45] Gotsadze D, Matveev B, Zak B, Mamaladze V. Is conservative organ-sparing treatment of penile carcinoma justified? *Eur Urol* 2000;38:306–12.
- [46] Azrif M, Logue GP, Swindell R, Cowan RA, Wylie JP, Livsey JE. External-beam radiotherapy in T1-2 N0 penile carcinoma. *Clin Oncol (R Coll Radiol)* 2006;18:320–5.
- [47] Crook J, Esche B, Pond G. Penile brachytherapy: results for 60 patients. *Brachytherapy* 2007; 6:82–2.
- [48] Zouhair A, Coucke PA, Jeanneret W, et al. Radiation therapy alone or combined surgery and radiation therapy in squamous-cell carcinoma of the penis? *Eur J Cancer* 2001;37:198–203.
- [49] Horenblas S. Lymphadenectomy for squamous cell carcinoma of the penis. Part 1: diagnosis of lymph node metastasis. *BJU Int* 2001;88:467–72.
- [50] Horenblas S. Lymphadenectomy for squamous cell carcinoma of the penis. Part 2: the role and technique of lymph node dissection. *BJU Int* 2001;88:473–83.
- [51] Culkin DJ, Beer TM. Advanced penile carcinoma. *J Urol* 2003;170:359–65.
- [52] Tobias-Machado M, Tavares A, Silva MN, et al. Can video endoscopic inguinal lymphadenectomy achieve a lower morbidity than open lymph node dissection in penile cancer patients? *J Endourol* 2008;22:1687–91.
- [53] Pizzocaro G, Piva L. Adjuvant and neoadjuvant vincristine, bleomycin, and methotrexate for inguinal metastases from squamous cell carcinoma of the penis. *Acta Oncol* 1988;27:823–4.
- [54] Pizzocaro G, Piva L, Bandieramonte G, Tana S. Up-to-date management of carcinoma of the penis. *Eur Urol* 1997;32:5–15.
- [55] Dexeus F, Logothetis C, Sella A, et al. Combination chemotherapy with methotrexate, bleomycin and cisplatin for advanced squamous cell carcinoma of the male genital tract. *J Urol* 1991;146: 1284–7.
- [56] Haas G, Blumenstein B, Gagliano R, et al. Cisplatin, methotrexate and bleomycin for the treatment of carcinoma of the penis: a Southwest Oncology Group study. *J Urol* 1999;161:1823–5.
- [57] Leijte JA, Kerst JM, Bais E, Antonini N, Horenblas S. Neoadjuvant chemotherapy in advanced

penile carcinoma. *Eur Urol* 2007;52:488–94.

- [58] Barmejo C, Busby JK, Spiess PE, Heller L, Pagliaro LC, Pettaway CA. Neoadjuvant chemotherapy followed by aggressive surgical consolidation for metastatic penile squamous cell carcinoma. *J Urol* 2007;177:1335–8.
- [59] Pizzocaro G, Nicolai N, Milani A. Taxanes in combination with cisplatin and fluorouracil for advanced penile cancer: preliminary results. *Eur Urol* 2009; 55:546–51.
- [60] Kulkarni JN, Kamat MR. Prophylactic bilateral groin node dissection versus prophylactic radiotherapy and surveillance in patients with N0 and N1-2A carcinoma of the penis. *Eur Urol* 1994;26:123–8.
- [61] Leijte JAP, Kirrander P, Antonini N, Windahl T, Horenblas S. Recurrence patterns of squamous cell carcinoma of the penis: recommendations for follow-up based on a two-centre analysis of 700 patients. *Eur Urol* 2008;54:161–8.
- [62] Skeppner E, Windahl T, Andersson S, Fugl-Meyers KS. Treatment-seeking, aspects of sexual activity and life satisfaction in men with laser-treated penile carcinoma. *Eur Urol* 2008;54:631–9.
- [63] Romero FR, Romero KR, Mattos MA, Garcia CR, Fernandes Rde C, Perez MD. Sexual function after partial penectomy for penile cancer. *Urology* 2005;66:1292–5.